

Imágenes biomédicas

Técnica de desecación cadavérica: Visceras Torácicas. Feto humano de 18 semanas.

Autores: Enrique G. Romero ¹⁻², Raúl A. Lagraña ¹

¹Museo de Anatomía del Desarrollo Prenatal y Morfología Ontogénica. Facultad de Medicina, Universidad Nacional del Nordeste (U.N.N.E.) Campus Sargento Cabral 2001 (C.P. W3408), Corrientes, Argentina.

²Instituto Superior de Formación y Capacitación Docente N° 1. Corrientes, Argentina.

Contacto: egromero@med.unne.edu.ar

Fecha de envío: 23/10/2025

Fecha de aceptación: 24/11/2025

PRESENTACIÓN

El museo de anatomía del desarrollo prenatal continúa con la labor de generar piezas de valor académico y artístico en sus estantes; por lo cual nos hemos enfocamos en la visualización, disposición y relaciones de las principales vísceras torácicas en fetos humanos a través de la técnica de desecación cadavérica. En un feto de 18 semanas de gestación previamente formolizado, se procedió a la apertura del tórax con extracción de su contenido visceral, el cual fue disecado en forma parcial, donde las estructuras cardiovasculares y respiratorias fueron abordadas por medio de separación, canulación y repleción, para efectuar la técnica de desecación. Una vez secado el bloque cardiopulmonar se procedió a identificar con distintos colores los reparos anatómicos y posteriormente ser montado para su exhibición. La técnica desecativa cumpliría con la finalidad de generar una pieza de visualización 3D de las vísceras torácicas durante el desarrollo intrauterino, para evaluar cambios en la morfología de los órganos y sistemas canaliculares; siendo además un patrimonio sustentable para el museo.



FIG. A:
(pieza cadavérica
formolizada)

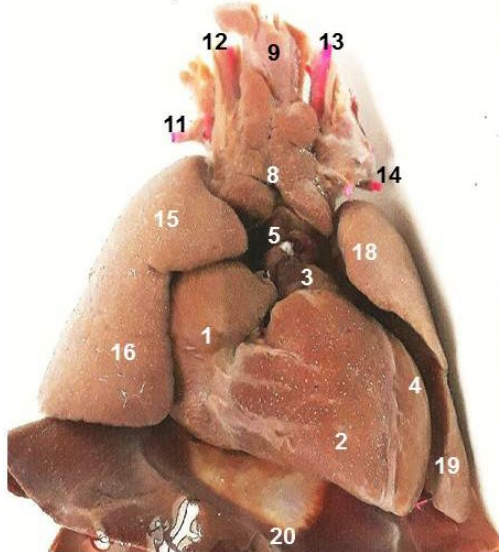
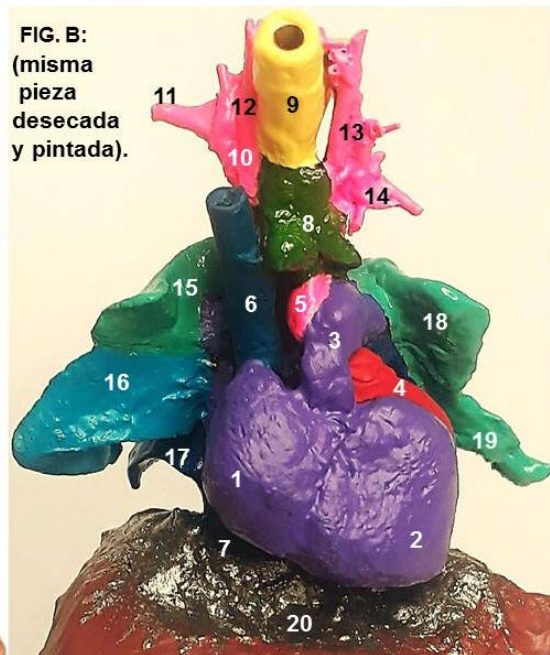


FIG. B:
(misma
pieza
desezada
y pintada).



Ref. 1: Atrio derecho. **2:** Ventriculo derecho. **3:** Tronco pulmonar. **4:** Ventriculo izquierdo. **5:** Aorta ascendente. **6:** Vena cava superior (canulada). **7:** Vena cava inferior. **8:** Timo. **9:** Tráquea (canulada). **10:** Tronco braquiocefálico. **11:** Arteria subclavia derecha. **12:** Arteria carótida común derecha. **13:** Arteria carótida común izquierda. **14:** Arteria subclavia izquierda. **15:** Lóbulo pulmonar superior derecho. **16:** Lóbulo pulmonar medio derecho. **17:** Lóbulo pulmonar inferior derecho. **18:** Lóbulo pulmonar superior izquierdo. **19:** Lígula. **20:** Diafragma.