



## Informe breve

# Carcinoma Basocelular Invasor de Fosa Nasal

Autores: Lizondo Costantin S<sup>1</sup>, Boccadoro MR<sup>1</sup>, Gonzalez PA<sup>1</sup>, Robledo VY<sup>1</sup>, Cruz AM<sup>1</sup>

<sup>1</sup>Servicio de Otorrinolaringología. Hospital Julio C. Perrando, Av. 9 de julio 1100, Resistencia, Chaco. CP: 3500

Contacto: [unidadorlperrando@gmail.com](mailto:unidadorlperrando@gmail.com)

Fecha de envío: 16/09/2025

Fecha de aceptación: 29/09/2025

## RESUMEN

El carcinoma basocelular (CB) es la neoplasia maligna más frecuente en el ser humano, representa el 75 % de todos los cánceres cutáneos no melanomas. Se presenta en regiones anatómicas foto expuestas, es asintomático, localmente invasivo y de crecimiento lento en profundidad. Puede extenderse hacia el ángulo interno del ojo, surco subnasal, parte media del labio inferior, mentón, surco naso labial y área preauricular. Presentan evolución crónica, esto dependerá si el carcinoma es de alto o bajo riesgo. Los de alto riesgo presentan mayor porcentaje de recurrencia y peor pronóstico. Están relacionados no sólo con el sitio donde se encuentre el tumor, sino también con el tamaño del mismo, el subtipo histológico, el estado inmunitario del paciente y el tratamiento previo efectuado. Son en la mayoría de los casos de muy buen pronóstico, ya que responden favorablemente a tratamientos correctamente indicados y realizados. El tratamiento de primera línea es la exéresis completa, sin embargo en casos avanzados se debe realizar un abordaje multidisciplinario. Dado el potencial de recurrencia e invasión de estos tumores, es necesario un seguimiento de los pacientes tras el tratamiento. Se ha visto que la mayoría de estos tumores recurren en los 5 años siguientes a la cirugía, por lo que se debe seguir al paciente como mínimo durante este periodo. Se presenta un caso de carcinoma basocelular nodular invasor en estadio avanzado. Debido al comportamiento invasivo y agresivo se decidió llevar a cabo la presentación de este reporte de caso. El compromiso de estructuras craneofaciales que ocasiona la invasión de este tipo de carcinomas demuestra la importancia de la conducta quirúrgica temprana y el seguimiento de estos pacientes de forma multidisciplinaria para lograr mejoría en la sobrevida del paciente.

**Palabras clave:** Tumor maligno, cáncer de piel, miasis ocular.

## INTRODUCCIÓN

El carcinoma basocelular (CB) es la neoplasia maligna más frecuente en el ser humano, representa el 75 % de todos los cánceres cutáneos no melanomas. Hay cinco subtipos con características específicas: Nodular, pigmentado, morfeaforme o esclerosante o infiltrante y fibroepitelioma de Pinkus. Se presenta en regiones anatómicas foto expuestas, es asintomático, localmente invasivo y de crecimiento lento en profundidad. Puede extenderse hacia el ángulo interno del ojo, surco subnasal, parte media del labio inferior, mentón, surco naso labial y área preauricular. Presentan evolución crónica, esto dependerá si el carcinoma es de alto o bajo riesgo. Los de alto riesgo presentan mayor porcentaje de



recurrencia y peor pronóstico. Están relacionados no sólo con el sitio anatómico donde se encuentre el tumor, sino también con el tamaño del mismo, el subtipo histológico, el estado inmunitario del paciente y el tratamiento previo efectuado. Son en la mayoría de los casos de muy buen pronóstico, ya que responden favorablemente a tratamientos correctamente indicados y realizados. El tratamiento de primera línea es la exéresis completa, sin embargo en casos avanzados se debe realizar un abordaje multidisciplinario. Dado el potencial de recurrencia e invasión de estos tumores, es necesario un seguimiento de los pacientes tras el tratamiento. Se ha visto que la mayoría de estos tumores recurren en los 5 años siguientes a la cirugía, con lo que se debe seguir al paciente como mínimo durante este periodo. La probabilidad de recidiva de este tumor tras su tratamiento es mayor en patrones histopatológicos infiltrativos, así como en localizaciones periorbitales y nasales.

### CASO CLÍNICO

Paciente de sexo femenino de 65 años, oriunda de Nueva Pompeya (impenetrable chaqueño) con diagnóstico de carcinoma basocelular nodular, que provocó destrucción de la región naso orbitaria ocasionado ceguera derecha. Es derivada en marzo de 2024 al Servicio de Otorrinolaringología del Hospital Julio C. Perrando por presentar tumoración de tercio medio facial a predominio izquierdo de 2 años de evolución. Presenta antecedente de múltiples episodios de miasis ocular y nasal. Al examen físico se evidencian adenopatías cervicales yugulocarotídeas altas bilaterales, adheridas a planos profundos y dolorosas, ensanchamiento de raíz y de dorso nasal, fístula en ángulo interno de órbita derecha con fondo ulcerado sangrante y hundimiento del globo ocular derecho sin apertura palpebral. A la rinoscopia anterior se observa formación que obstruye la totalidad de ambas fosas nasales y laterorrinia derecha por efecto de masa (**Fig. 1 y 2**).

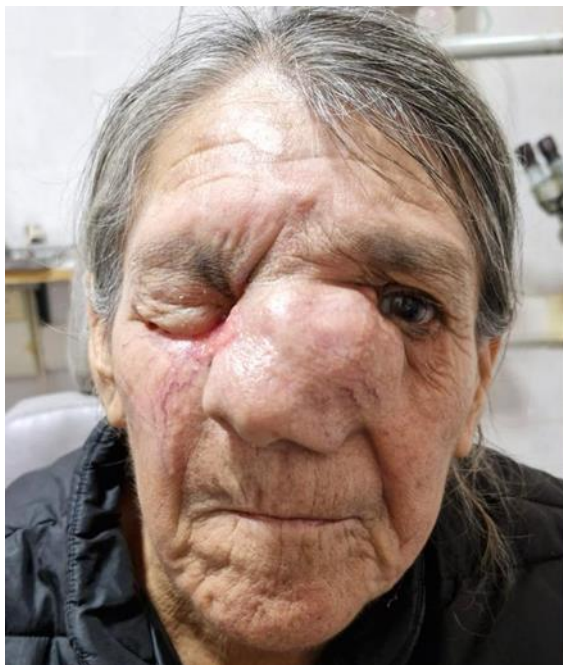

Figura 1.

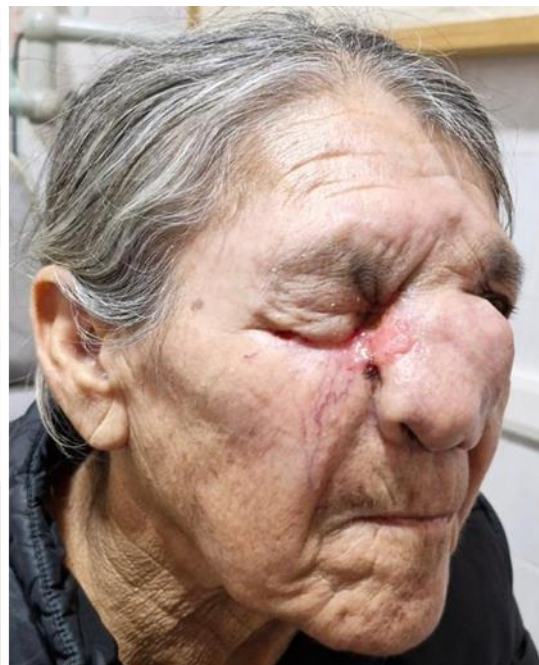

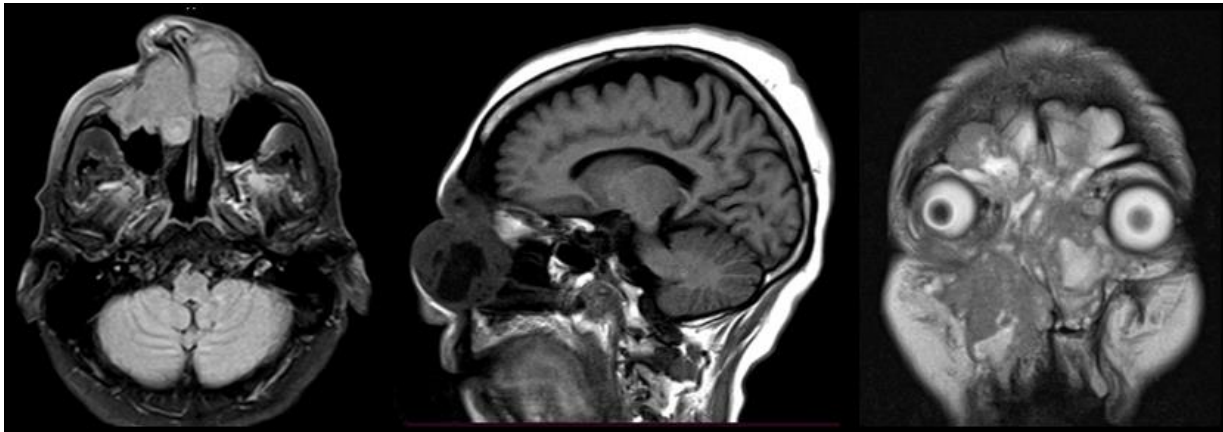
Figura 2.

Se solicita RNM de encéfalo y macizo cráneo facial con contraste endovenoso que informa: Extenso proceso tumoral sólido y heterogéneo con destrucción e infiltración de ambas fosas nasales, celdillas



etmoidales anteriores, maxilar superior y seno maxilar derecho, hueso y seno frontal, con extensión al endocráneo y cavidad orbitaria derecha. Se extiende parcialmente al seno maxilar y cavidad orbitaria izquierdas. Presenta un diámetro transverso de 80 mm, anteroposterior de 57 mm y vertical de 84 mm. Tiene estructura heterogénea con áreas sólido-quísticas y realce irregular con el contraste. (**Fig. 3**).

**Figura 3.** RNM de encéfalo y macizo craneofacial.



Se realiza toma biopsia de la formación en consultorio que informa Carcinoma basocelular nodular, se interconsulta con Servicio de Cirugía Oncológica de cabeza y cuello y Servicio de Neurocirugía. Se realiza Osteotomía, Exenteración orbitaria y colgajo dermomuscular.

## DISCUSIÓN

El carcinoma basocelular constituye el tumor más frecuente de la piel y la región de cabeza y cuello es su zona de mayor incidencia. La exposición a la radiación ultravioleta, los antecedentes personales y familiares de carcinoma basocelular nodular y los fototipos de piel I y II son los principales factores de riesgo para desarrollar este tipo de tumores. Es más frecuente en individuos ancianos pero se vuelve cada vez más frecuente en los individuos menores de 50 años. Sus características clínicas y su crecimiento lento y circunscrito permiten tasas de curación del 95 % por medio de cirugía con resección total de la lesión con márgenes de seguridad. Sin tratamiento invade tejido subcutáneo, músculo, hueso y sistema nervioso central. Rara vez realiza invasiones perineurales (1). Es extremadamente raro que el carcinoma basocelular de metástasis; cuando lo hace lo realiza con más frecuencia a ganglios linfáticos y pulmones.

## CONCLUSIÓN

El carcinoma basocelular es una neoplasia maligna derivada de células no queratinizadas que se originan en la capa basal de la epidermis. Se caracteriza por ser localmente invasivo, de crecimiento lento y con escaso riesgo de metástasis a distancia, sin embargo, si no es tratado oportunamente, es capaz de provocar gran destrucción locorregional como en el caso presentado. El tumor se desarrolla habitualmente en la piel expuesta al sol como es la región facial, siendo la nariz el lugar con el porcentaje más alto de lesiones (20,9 %). Es más frecuente en individuos de edad avanzada, varones y con fototipos cutáneos I y II. La gran mayoría de los CB ocurren de forma esporádica, aunque también pueden ser hereditarios. Consideramos que por el compromiso de estructuras craneofaciales la



conducta quirúrgica temprana y el seguimiento de estos pacientes debe ser de forma multidisciplinaria para lograr mejoría en la sobrevida del paciente.

## BIBLIOGRAFÍA

1. Cajina-Vazquez A. (2012). Carcinoma basocelular. *Revista médica de Costa Rica y Centroamérica*, (603) 325-329. Recuperado el 10 de mayo de 2024, <https://www.medigraphic.com/pdfs/revmedcoscen/rmc-2012/rmc124b.pdf>
2. Abulafia, A.J., Saladino, C.N., Viñas, V., & Viñal, M.A. (2011). Manejo quirúrgico conservador del epiteloma basocelular infiltrante del canto interno. *Cirugía Plástica Ibero-Latinoamericana*, 37 (1), 7-20. Recuperado el 10 de mayo de 2024 de [http://scielo.isciii.es/scielo.php?script=sci\\_arttext&pid=S0376-8922011000100002&lng=es&tlng=es](http://scielo.isciii.es/scielo.php?script=sci_arttext&pid=S0376-8922011000100002&lng=es&tlng=es).
3. Peris K., Concetta Fagnoli M., Garbe C. (2019). Diagnosis and treatment of basal cell carcinoma: European consensus based interdisciplinary guidelines. *European Journal of Cancer* 118 (2019) 10-34. Recuperado el 19 de mayo de 2024 de <https://doi.org/10.1016/j.ejca.2019.06.003>