



## Reporte de caso

# Pseudoobstrucción Intestinal Crónica: reporte de un caso

**Porfilio Gularte, Giovanna; Llera Sosa, María Milena; Riveros, Ignacio; IBarreyro, Fernando; Iantorno, Guido.**

## RESUMEN

### Resumen:

La Pseudoobstrucción intestinal crónica es un cuadro clínico infrecuente con alta tasa de morbilidad la cual, representa un desafío clínico tanto para el diagnóstico como para el tratamiento por lo que, se presentará el siguiente reporte de un caso de una paciente de sexo femenino de 37 años de edad con cuadros de Pseudoobstrucción desde la infancia con la finalidad de presentar el análisis y el manejo realizado hasta arribar a su diagnóstico.

La Pseudoobstrucción intestinal crónica se produce como consecuencia de una alteración de la motilidad intestinal la cual, conlleva a cuadros de obstrucción intestinal intermitente en ausencia de lesión anatómica que obstruya su luz. Puede ser de causa secundaria a una patología o idiopática la cual, representa el menor porcentaje de pacientes.

El diagnóstico se basa en la clínica, estudios radiológicos, manométricos e histológicos siendo de vital importancia un mayor entendimiento de esta patología para ofrecer un tratamiento que mejore la calidad de vida de quienes la padecen a largo plazo.

Palabras claves: constipación, dolicomegacolon, pseudoobstrucción intestinal.

Abreviaturas:

Rx.: Radiografía.

VEDA: Videoendoscopia Digestiva Alta.

VCC: Videocolonoscopía.

LES: Lupus eritematoso sistémico.

EEl: Esfínter esofágico inferior.

## INTRODUCCIÓN

La Pseudoobstrucción intestinal crónica es un síndrome poco frecuente, altamente mórbido con una incidencia de 0,2- 0,24 por 100.000 adultos por año (1) el cual, está caracterizado por un deterioro de la propulsión gastrointestinal debido a alteración del componente muscular, neurológico o ambos siendo más frecuentes las causas secundarias como ser esclerodermia, LES, dermatomiositis, enfermedades neurológicas como neuropatía diabética, enfermedad de Parkinson (2) o consumo de fármaco como antidepresivos, anticolinérgico así como, también causas infecciosas siendo la enfermedad de Chagas la causa más frecuente en nuestra región en la cual, se producen cambios inflamatorios de las vías neurales entéricas.

Se caracteriza por la presencia de cuadros clínicos recidivantes que imitan una obstrucción intestinal, pero en ausencia de una causa obstructiva anatómica (3) lo que, dificulta el diagnóstico realizándose el mismo tras varios años luego, del inicio de los síntomas.

La distensión abdominal es la característica clave de la Pseudoobstrucción intestinal (80% de los casos) (7) asociado a dolor abdominal, estreñimientos, así como, náuseas, vómitos siendo estos últimos predominantes cuando la disfunción afecta al tubo digestivo alto (4).

Debido a la dificultad para arribar al diagnóstico estos pacientes se los etiquetan como psiquiátricos exponiéndolos a intervenciones quirúrgicas innecesarias empeorando el cuadro clínico.

Entre los métodos por imágenes que se utilizan para arribar al diagnóstico en primera instancia se encuentra la radiografía ( Rx.) de abdomen de pie el cual, es un método sencillo ampliamente



disponible en todos los centros de salud el cual, evidencia asas intestinales dilatadas con niveles hidroaéreos. Entre otros estudios por imágenes de gran utilidad se encuentra el colon por enema que proporciona información complementaria de la anatomía colónica. El tiempo de tránsito colónico con marcadores radiopacos permite medir el tiempo de tránsito aproximado en todo el intestino siendo lo normal que al quinto día se eliminen el 80% de los marcadores permitiéndonos clasificar en tránsito normal o lento.

El desarrollo de técnicas manométricas a permitido aclarar la patogenia, así como la histología dando a conocer que esta entidad puede afectar a cualquier tramo del tracto digestivo.

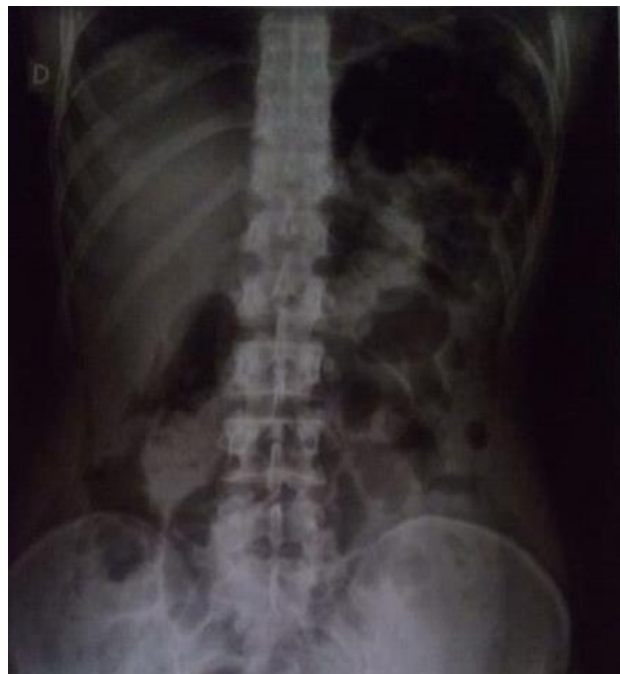El tratamiento se enfoca a mejorar los síntomas, el estado nutricional y tratamiento farmacológico con drogas que mejoren la calidad de vida ya que, se trata de una patología crónica el cual, no presenta un tratamiento efectivo (5) pudiendo evolucionar en pacientes con síntomas graves a la necesidad de nutrición parenteral.

Se presenta el caso clínico de una paciente con episodios de constipación crónica desde la infancia que desarrolla cuadro de obstrucción intestinal intermitente con empeoramiento luego, de una intervención quirúrgica la cual, se realizaron estudios de laboratorio e imágenes, así como, manométricos para arribar a diagnóstico.

#### **Caso clínico:**

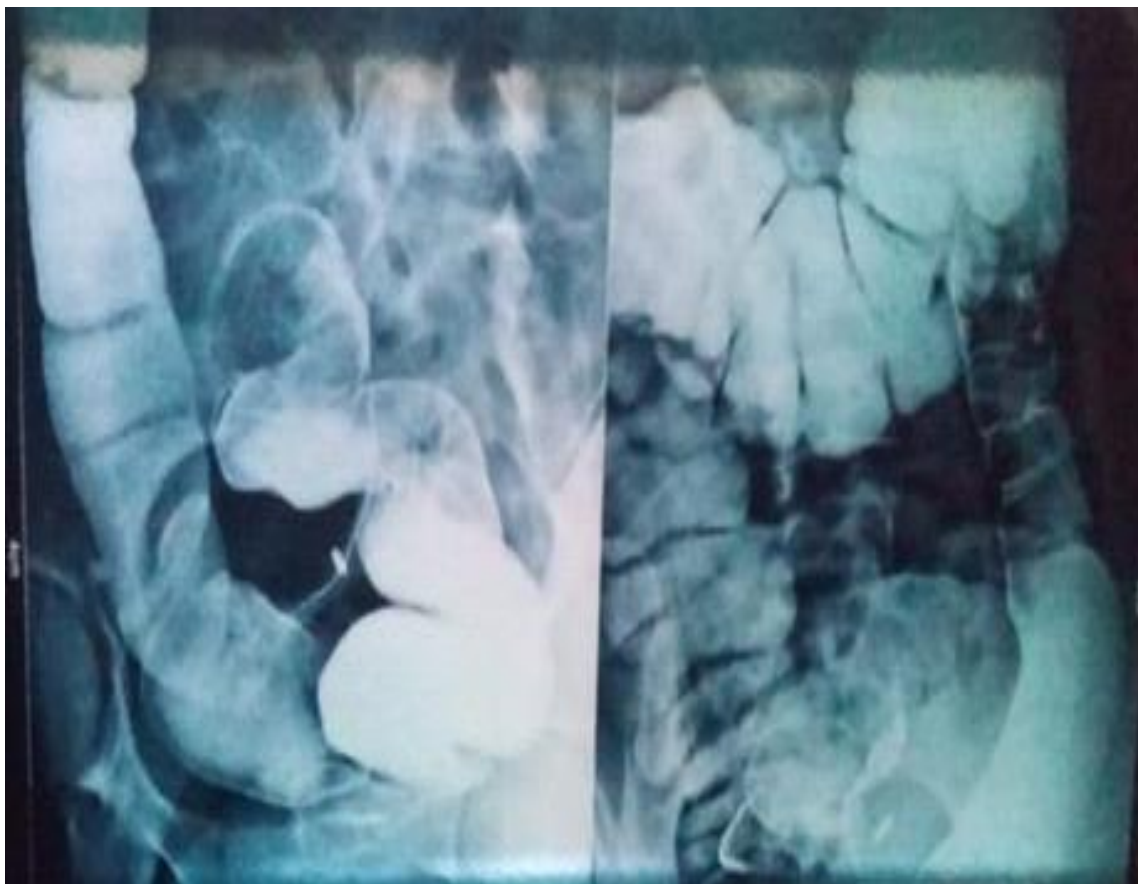Paciente de sexo femenino de 37 años con antecedente de constipación desde la infancia asociado a episodios intermitentes de dolor abdominal, distensión y vómitos alimentario. Como antecedente de importancia presenta trastorno de somatización medicada con pregabalina, sertralina, clonazepam y quetiapina.

En primera instancia se realiza Rx. de Abdomen de Pie en donde se observa asas colónicas dilatadas con abundante contenido propio (Figura 1) por lo que, se realiza Colon por enema en el que, se evidencia Dolicomegacolon (Figura 2).



**Figura 1.** Patrón radiográfico de oclusión intestinal baja

**Figura 2.** Estudio contrastado con asas colónica dilatadas con contenido propio (flecha).



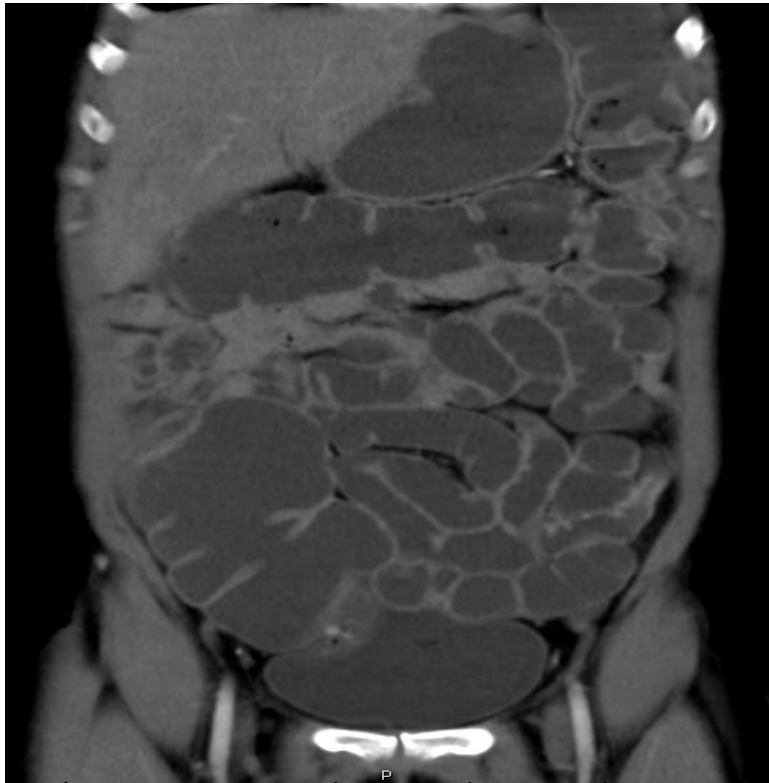Ante estos hallazgos, se le asume como Dolicomegacolon adquirido y se le realiza Colectomía de 22 cm de colon descendente mediante laparoscopia con anatomía patológica que informa preservación de los distintos componentes de la pared colónica y presencia de células ganglionares. En el postoperatorio de colectomía evoluciona sin mejoría clínica continuando con trastornos en la evacuación, distensión y dolor abdominal.

Consulta a Centro de Neurogastroenterología ante nueva posibilidad de resección quirúrgica realizándose algoritmo diagnóstico de megacolon procediéndose en primera instancia a descartar causas metabólicas, autoinmunes, medicamentosas, así como, infecciosas de la mismas. Entre los estudios complementarios se solicita tránsito colónico el cual, informa marcadores radiopacos con 40% de los anillos retenidos a nivel del ángulo esplénico al quinto día.

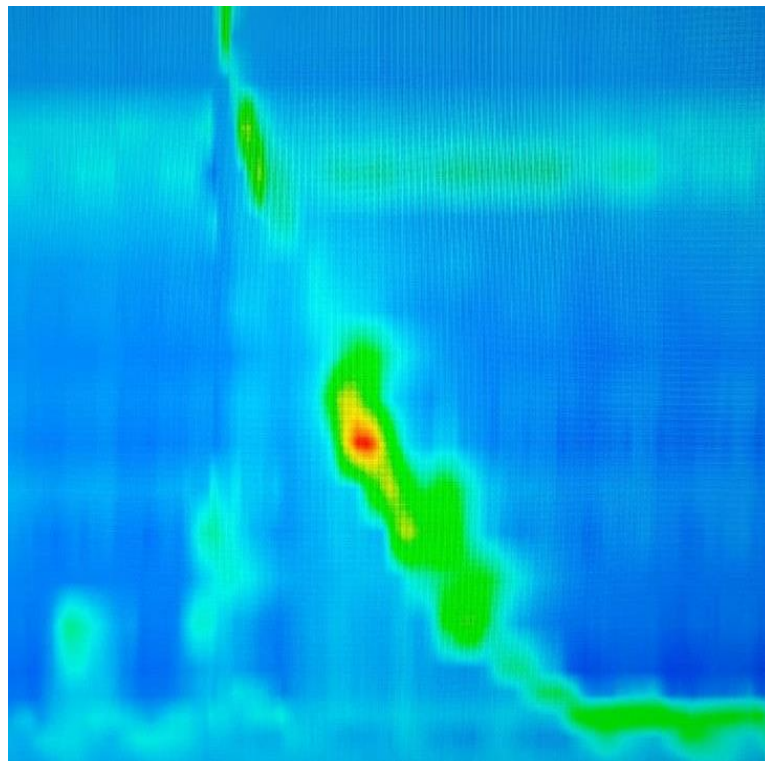
Además, ante paciente con episodios de vómitos y distensión abdominal se procede a la realización de Videoendoscopia Digestiva Alta (VEDA) en donde se observa gastropatía congestiva y Videocolonoscopía (VCC) con hallazgos de pólipos hiperplásicos. Se solicita estudio de intestino delgado mediante Enterotomografía (Figura 3) para descartar lesiones parietales o endoluminales con ausencia de las mismas.



**Figura 3.** Entero-Tomografía (ver descripción).

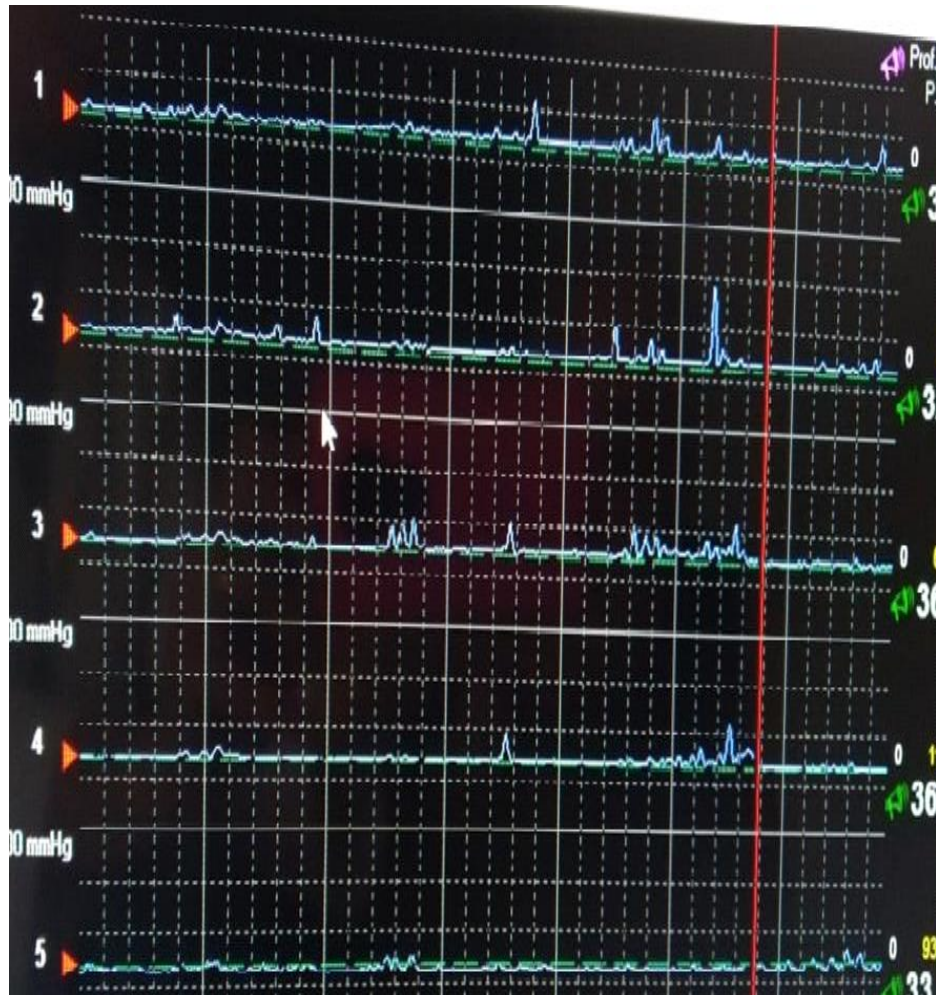

**Figura 4.** Manometría Esofágica de Alta Resolución (ver descripción).



Se realizan estudios funcionales para arribar al diagnóstico realizándose en primera instancia Manometría esofágica de alta resolución (Figura 4) evidenciándose esfínter esofágico inferior (EEI) en el límite inferior normal y motilidad esofágica ineficaz por lo que, se decide realización de manometría antroduodeno yeyunal (Figura 5) en donde se informa que en fase 1, 2 y 3 existe ausencia del complejo motor migratorio y se observa patrón antiperistáltico.

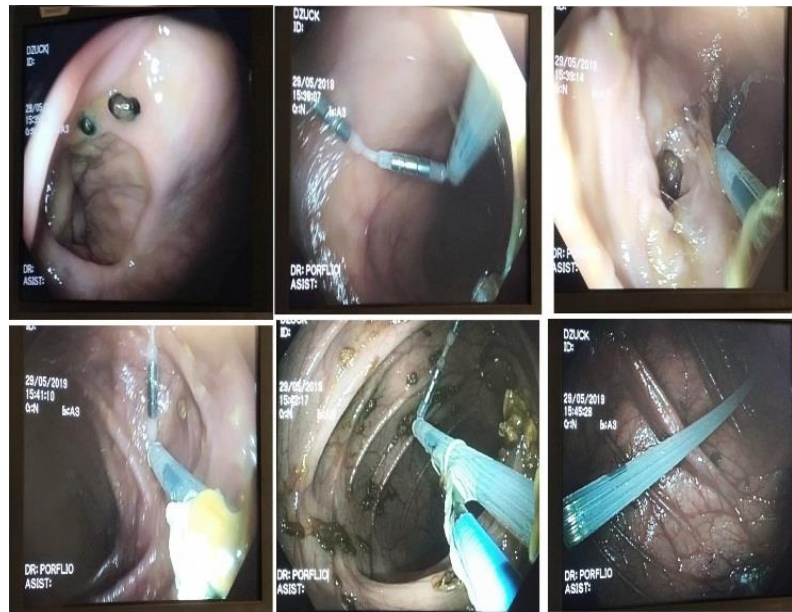
**Figura 5.** Manometría AntroduodenoYeyunal (ver descripción).



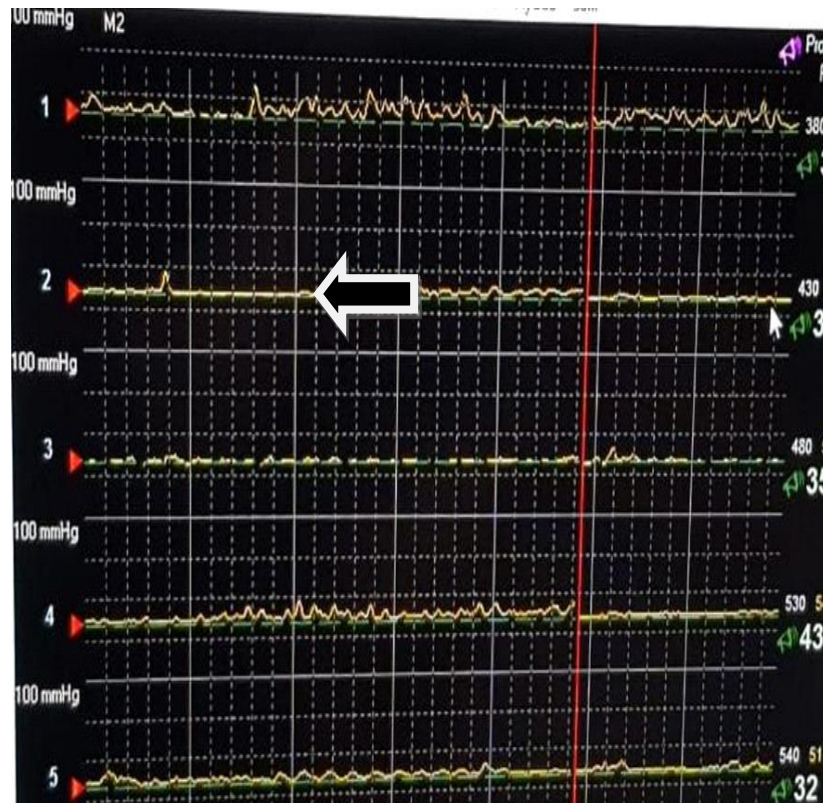Por lo anterior evidenciado se procede a la realización de manometría colónica la cual, se coloca sonda de manometría por vía endoscópica (Figura 6) evidenciando en el trazado manométrico actividad propagada de baja amplitud (Figura 7) con posterior utilización de estimulantes de la actividad colónica como alimentos con alto contenido calórico, prucalopride y neostigmina EV (Figura 8) con persistencia de la actividad de baja amplitud posterior a su administración.



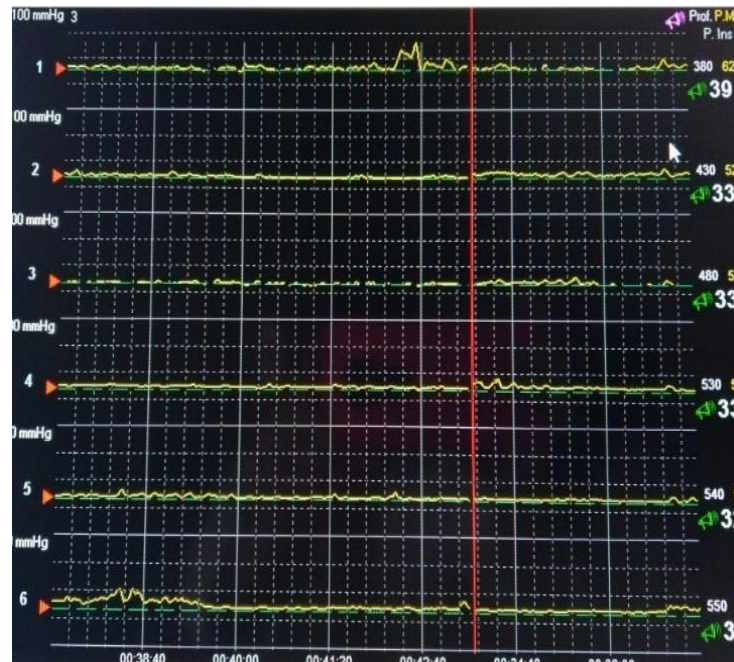**Figura 6.** Manometría Colónica. Sonda colocada por vía endoscópica.



**Figura 7.** Manometría Colónica. Actividad propagada de baja amplitud (flecha).

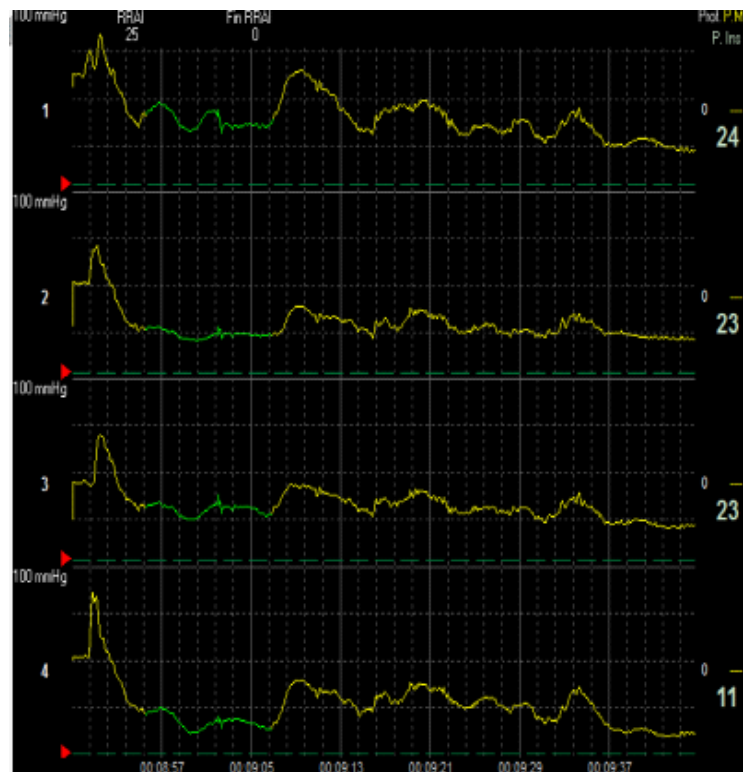


**Figura 8.** Manometría Colónica. Post administración de neostigmina EV.

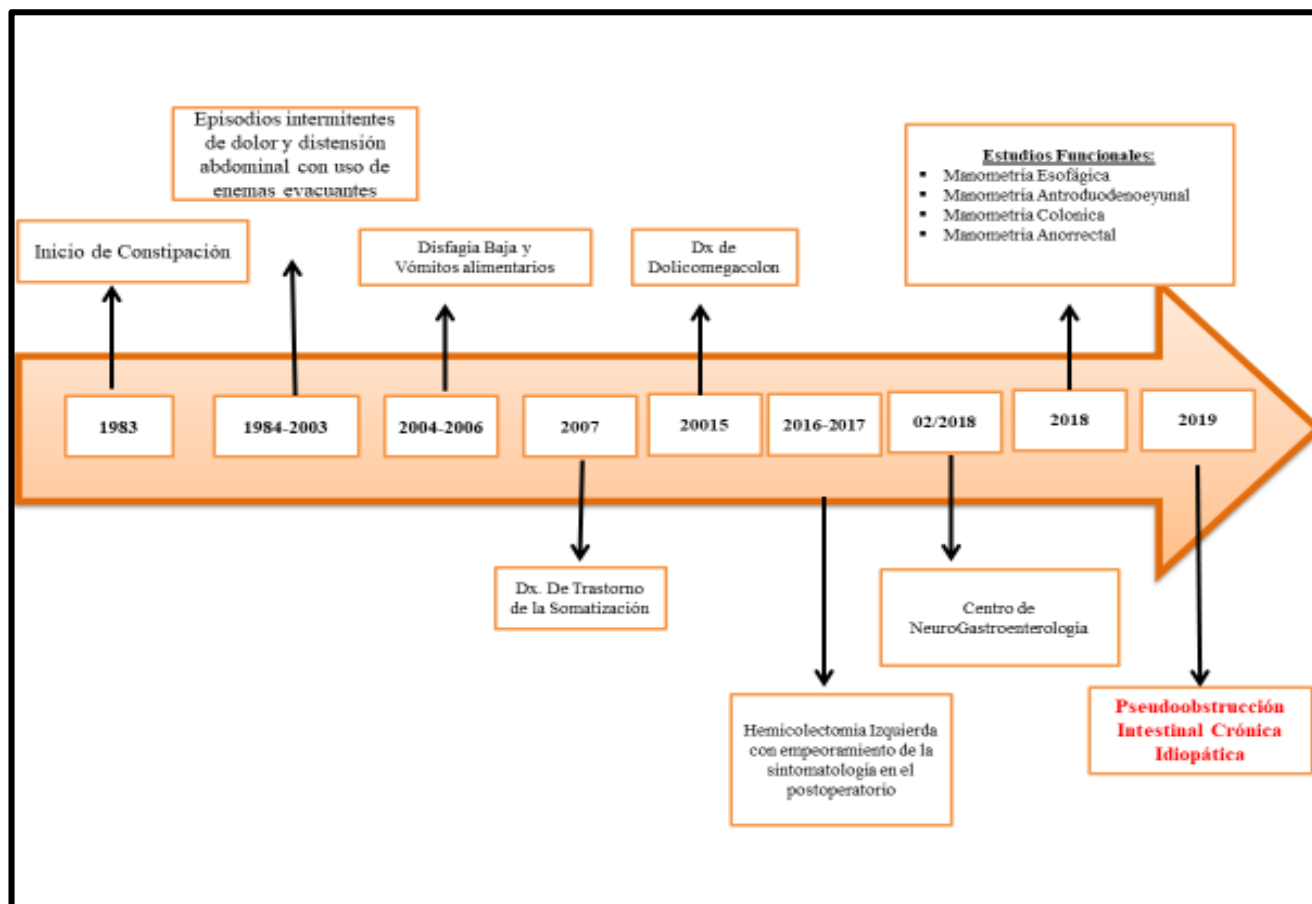


Para completar el estudio se realizó manometría convencional anorrectal (Figura 9) el cual, se observa hipotonía del esfínter anal externo, así como hiposensorialidad de la ampolla rectal con la presencia del reflejo recto anal inhibitorio (RRAI).

**Figura 9.** Manometría Anorrectal (ver descripción).



**Figura 10.** Línea del tiempo de historia clínica.



### Discusión:

Se asume el cuadro como Pseudoobstrucción intestinal crónica idiopática por ser una paciente con episodios intermitentes de obstrucción intestinal originados por la afectación de la motilidad de naturaleza miopática y neuropática asociándose a un empeoramiento del mismo luego de la resección quirúrgica y tras descartar causas secundarias de Pseudoobstrucción. Se inicia tratamiento con prucalopride y linaclotide a dosis máxima asociado a laxante osmótico con buena respuesta al tratamiento debiendo reajustar dosis (con disminución progresiva de la medicación) hasta encontrar la respuesta deseada, teniendo en cuenta que pueden presentar una evolución tórpida con recaídas, se la cita a la paciente periódicamente.

La Pseudoobstrucción intestinal crónica es un síndrome de alta morbilidad caracterizado por un daño de la propulsión gastrointestinal asociado a signos y síntomas de obstrucción intestinal en ausencia de lesiones que ocluyan la luz (8) siendo una patología poco frecuente que representa un desafío clínico para llegar al diagnóstico con una gran afectación de la calidad de vida no encontrándose criterios definidos a nivel histológico que puedan beneficiar al mismo.

Es fundamental generar nuevos enfoques terapéuticos para evitar cirugías innecesarias debido a que la misma empeora la dismotilidad subyacente ya sea directamente (por mecanismos aún desconocidos) o al aumentar la presencia de adherencias, lo que complica el cuadro clínico con una superposición "factor mecánico". Es importante que no se etiqueten estos pacientes como psiquiátricos (6) debido a que, permanecen durante largos años multimedicados con empeoramiento de la sintomatología y de sus relaciones sociales e interpersonales.





Luego, de establecer el diagnóstico es fundamental el seguimiento multidisciplinario y desarrollar un tratamiento acorde a los síntomas del paciente y su estado nutricional. En los casos graves se puede requerir de nutrición enteral o parenteral.

#### **Agradecimientos:**

Al Dr. Guido Iantorno por el aporte científico en la revisión de este caso.

#### **Conflicto de intereses:**

Los autores no declaran conflicto de intereses.

#### **Citas Bibliográficas:**

- .(1) Di Nardo, G., Karunaratne, T., Frediani, S., & De Giorgio, R. (2017). Chronic intestinal pseudo-obstruction: Progress in management?. *Nuerogastroenterology and Motility*.
- (2) Maroto, N., & Garrigues, V. (2017). Oclusión y Seudooclusión Intestinal. Retrieved 26 March 2020, from [https://www.aegastro.es/sites/default/files/archivos/ayudas-practicas/27\\_Oclusion\\_y\\_seudooclusion.pdf](https://www.aegastro.es/sites/default/files/archivos/ayudas-practicas/27_Oclusion_y_seudooclusion.pdf)
- (3) (4) (5) (6) Muñoz, M., & Solís Herruzo, J. (2007). Pseudo-obstrucción intestinal crónica. Retrieved 28 March 2020, from [http://scielo.isciii.es/scielo.php?script=sci\\_arttext&pid=S1130-01082007000200008](http://scielo.isciii.es/scielo.php?script=sci_arttext&pid=S1130-01082007000200008).
- (7) Saif Ahmed ; Tariq Sharman ( 2020). Intestinal Pseudo-obstruction. Retrieved 15 December 2020 , from <https://pubmed.ncbi.nlm.nih.gov/32809504/>.
- (8) R De Giorgio, G Sarnelli, R Corinaldesi, and V Stanghellini. Advances in our understanding of the pathology of chronic intestinal pseudo-obstruction. 2004 Nov; 53(11): 1549–1552.

#### **BIBLIOGRAFÍA:**

- Egal A, et al. Pseudo-obstruction intestinale chronique de l'adulte. *Rev Med Interne* (2018), <https://doi.org/10.1016/j.revmed.2018.03.010>.
- Accarino A, Malagelada JR. Obstrucción intestinal, íleo y pseudoobstrucción intestinal crónica. En: Berenguer ed. *Gastroenterología y Hepatología*. Madrid, Harcourt 2002;280-9.
- de Giorgio R1, Volta U, Stanghellini V, Cogliandro RF, Barbara G, Corinaldesi R, Towns R, Guo C, Hong S, Wiley JW. Neurogenic chronic intestinal pseudo-obstruction: antineuronal antibody-mediated activation of autophagy via Fas. August 2008 Volume 135, Issue 2, Pages 601–609
- Figueroa JM, Meneu JC, Hidalgo M, Moreno E, Gómez R, Santoyo J. Obstrucción intestinal. En: Vilardell ed. *Enfermedades digestivas*. Madrid, Aula Médica 1998:1315-26
- Phillips SF. Motility disorders of the colon. En: Yamada T ed. *Textbook of Gastroenterology*. Philadelphia: JB Lippincott Co. 1995;1856-75.
- Volta U, De Giorgio R, Petrolini N, et al. Clinical findings and anti-neuronal antibodies in coeliac disease with neurological disorders. *Scand J Gastroenterol* 2002;37:1276–1281.
- Cervio E, Volta U, Verri M, et al. Sera of patients with celiac disease and neurologic disorders evoke a mitochondrial-dependent apoptosis in vitro. *Gastroenterology* 2007;133:195–206.
- Wood JD. Neural and humoral regulation of gastrointestinal motility. In: Schuster MM, Crowell MD, Koch KL, eds. *Gastrointestinal motility in health and disease*. London: BC Decker, 2002:19–42.
- Stanghellini V, Corinaldesi R, Barbara L. Pseudo-obstruction syndromes. *Baillieres Clin Gastroenterol* 1988;2:225–54.
- Gershon MD, Kirchgessner AL, Wade PR. Functional anatomy of the enteric nervous system. In: Johnson LR, ed. *Physiology of the gastrointestinal tract*. New York: Raven Press, 1994:381–422.
- Di Lorenzo C. Pseudo-obstruction: Current approaches. *Gastroenterology* 1999; 116:980–7.



## Datos de autor

### Título:

Pseudoobstrucción Intestinal Crónica: reporte de un caso

### Autores:

Porfilio Gularte, Giovanna <sup>1</sup>;

Llera Sosa, María Milena\*<sup>2</sup>;

Riveros, Ignacio<sup>2</sup>; <sup>1</sup>

Barreyro, Fernando <sup>3</sup>;

Iantorno, Guido <sup>4</sup>.

1. Jefa de Servicio de Gastroenterología y Endoscopia del Hospital Escuela de Agudos Dr. Ramón Madariaga ( HEADRM) y Responsable de la Residencia de Gastroenterología.
2. Residentes de Gastroenterología y Endoscopia del Hospital Escuela de Agudos Dr. Ramón Madariaga ( HEADRM)
3. Instituto de Biotecnología de Misiones (INBIOMIS), Facultad de Ciencias Exactas, Químicas y Naturales, Universidad Nacional de Misiones. CONICET
4. Unidad de Neurogastroenterología del Hospital Bonorino Udaondo de la Ciudad de Buenos Aires.

**Información para el contacto:** [mmilenalle@hotmail.com](mailto:mmilenalle@hotmail.com).

### Abreviaturas:

Rx.: Radiografía.

VEDA: Videoendoscopia Digestiva Alta.

VCC: Videocolonoscopia.

LES: Lupus eritematoso sistémico.

EEl: Esfínter esofágico inferior.